



056

Simultane Video-Doppelbildaufzeichnung (SDA, Video-EEG))

Autor: Heinz Penin, Walter Fröscher

(Original 2001, aktualisiert 4/2010)

Zusammenfassung

- Die simultane Doppelbildaufzeichnung epileptischer Anfälle und ihres graphischen Ausdrucks im EEG mittels Video (Video-SDA) hat die diagnostischen Möglichkeiten der Epileptologie entscheidend verbessert.
- Anwendungsverfahren sind: Routinemäßige SDA, prospektive SDA (mit und ohne Telemetrie), Intensivüberwachung über 24 Stunden und mehr.
- Die Video-SDA wird besonders zur Abklärung unklarer Anfälle, zur Klassifikation epileptischer Anfälle und in der prächirurgischen Epilepsiediagnostik angewandt.
- Durch Archivierbarkeit und Wiederholbarkeit sind die Anfallssequenzen der Video-SDA auch für Forschung und Lehre bedeutungsvoll geworden.

Geschichtliches

Für die Diagnose "Epilepsie" ist der Arzt in der Regel auf Beschreibung der Anfälle durch den Betroffenen selbst oder auf die Angaben eines oder mehrerer Augenzeugen angewiesen. Nicht selten steht der Arzt schwer diagnostizierbaren Anfällen gegenüber, weil die Anfallsbeschreibungen nicht ausreichen oder der Anfall nicht beobachtet wurde, z.B. in der Nacht.

Diese Unzulänglichkeiten veranlasste bereits 1949 Hunter und Jasper eine kinematographische Methode zur Analyse des Anfallsablaufs und des Elektroenzephalogramms vorzuschlagen. Bis 1956 wurden 9 weitere Methoden mit zum Teil komplizierter Technik bekannt.

Doch erst die fortgeschrittene Fernsehtechnik ermöglichte die "synchrone Doppelbildaufzeichnung", die sich schon in ihrer ersten Anwendung (Penin 1965-1967) gegenüber allen älteren Verfahren mit Film als überlegen erwies. Entscheidende Voraussetzung für die Doppelbildkonstruktion war die Erfindung des Trickmischers, mit dem die Signale von zwei oder mehr Kameras auf elektronischem Wege zu einem Fernsehbild zusammengeschnitten werden konnten.

Neuerdings werden für die Synchronisation von Patientenbild und digitalisiertem EEG Computerschnittgeräte verwendet, z.B. bei Langzeitableitungen in klinischen Intensivabteilungen ("Epilepsy Monitoring Units").

Die SDA ist unverzichtbarer Bestandteil der prächirurgischen Epilepsiediagnostik geworden. Bei der hohen Anzahl der hier erforderlichen EEG-Kanäle werden an die Geräte besondere technische Anforderungen gestellt.

Technik und Anwendungsverfahren der Video-SDA

Die Untersuchung mittels Video-SDA erfolgt in einem dafür speziell eingerichteten EEG-Labor (Abb. s. letzte Seite). Eine fernbediente, nach allen Seiten bewegliche und mit Fokus und Zoom ausgestattete

Videokamera erfasst den Patienten von frontal in einer Totaleinstellung oder in Detailaufnahmen. Eine zweite Kamera ist fest über dem EEG-Gerät installiert. Die Signale gelangen über einen Bildmischer zum Doppelbildmonitor, der das komplette Fernsehbild zusammengesetzt wiedergibt. Auf der einen Seite sieht man den Patienten und auf der anderen Seite die EEG- oder Polygraphiekurve (s.u.). Das fertige Bild wird fortlaufend mit einem Magnetbandgerät aufgezeichnet.

Eine Analyse der aufgezeichneten epileptischen Anfälle und des EEGs geschieht mit Hilfe der Videometrie. Darunter versteht man die wiederholte, möglichst genaue visuelle Analyse der flüchtigen Anfallssymptome mit normaler Bandgeschwindigkeit, mit stufenlos variabler Zeitlupengeschwindigkeit oder mit festeingestelltem Einzelbildabstand, also Bild für Bild, und der Möglichkeit nachträglicher Detailvergrößerungen. Diese videometrische Zeitlupenanalyse und die Detailvergrößerung erlauben es, den Anfallsablauf in Sequenzen von 50 und 100 ms hinsichtlich seiner motorischen, psychischen und vegetativen Symptome sehr genau protokollarisch festzulegen.

Im Laufe der Jahre haben sich je nach Fragestellung verschiedene Anwendungsverfahren entwickelt:

1. Eine routinemäßige SDA, die bei jeder EEG-Ableitung mitläuft und gewissermaßen einer Screening-Methode entspricht. Es geht darum, das Vorliegen einer Epilepsie zu bestätigen und den Anfallstyp genau kennen zu lernen. Das Auftreten eines Anfalls ist dem Zufall überlassen.
2. Eine prospektive SDA, die bei unklaren und schwer diagnostizierbaren Anfällen eingesetzt wird. Bei solchen Patienten werden die anfallhemmenden Medikamente meist vorher reduziert oder ganz abgesetzt. Das Verfahren arbeitet mit drei oder mehr Patientenkameras in verschiedenen Positionen. Zur Erfassung möglichst vieler elektrischer Manifestationen des Anfalls wird eine standardisierte Polygraphie (EEG, EMG, Aktionsmesser, EKG und Atmung sowie Hautwiderstand, beim Schlaf-EEG auch das EOG) erstellt. Diese Ableitungen erlauben u.a. dort noch Aussagen, wo die visuelle Beobachtung ihre Grenzen bereits erreicht hat, z.B. bei subklinischen Anfallssymptomen in Form verborgener Myoklonien, leichter Muskeltonuserhöhungen und Veränderungen von Atmung und Herzrhythmus.

Bei Aufzeichnung nicht-ortsgebundener Anfallsmotorik wird eine telemetrische Ableitung gewählt. Hierzu werden Klebeelektroden und direkt am Kopf befestigte Elektrodendoppelverstärker verwendet. Der Patient kann sich frei im Raum bewegen und trägt einen Sender an einem Rücken- oder Bauchgurt mit sich. Eine oder mehrere Kameras simultan zeichnen das Verhalten des Patienten auf.

3. Eine Intensivüberwachung mit Hilfe der Video-SDA, die sich über 24 Stunden erstreckt oder auch Tage in Anspruch nehmen kann. Sie wird bei differentialdiagnostisch ungeklärten Anfällen (z.B. epileptische oder nicht-epileptische Anfälle?, atypische Absencen oder symptomarme komplexe fokale Anfälle?) angewendet, dient zur Therapiekontrolle (wie häufig treten trotz Behandlung noch Anfälle auf?) und wird in den letzten Jahren vor allem in der prächirurgischen Epilepsiediagnostik eingesetzt. (Wo liegt der anfallsauslösende Herd? Wie breitet sich die epileptische Erregung aus?). In 90% der differentialdiagnostisch zuvor nicht ausreichend geklärten Fälle mit paroxysmalen Symptomen gelingt durch das Langzeit-Video-EEG die eindeutige Diagnose, und in bis zu 80% kommt es dadurch zu entscheidenden therapeutischen Konsequenzen wie einer Änderung der Medikation, der Initiierung einer Psychotherapie bei dissoziativen Anfällen oder epilepsiechirurgischen Eingriffen beim Nachweis einer pharmakoresistenten Epilepsie und der diese verursachenden kortikalen Region.

Stellenwert der Video-SDA in Klinik und Forschung

Die Video-SDA ist zum unentbehrlichen Instrument der Epileptologie geworden.

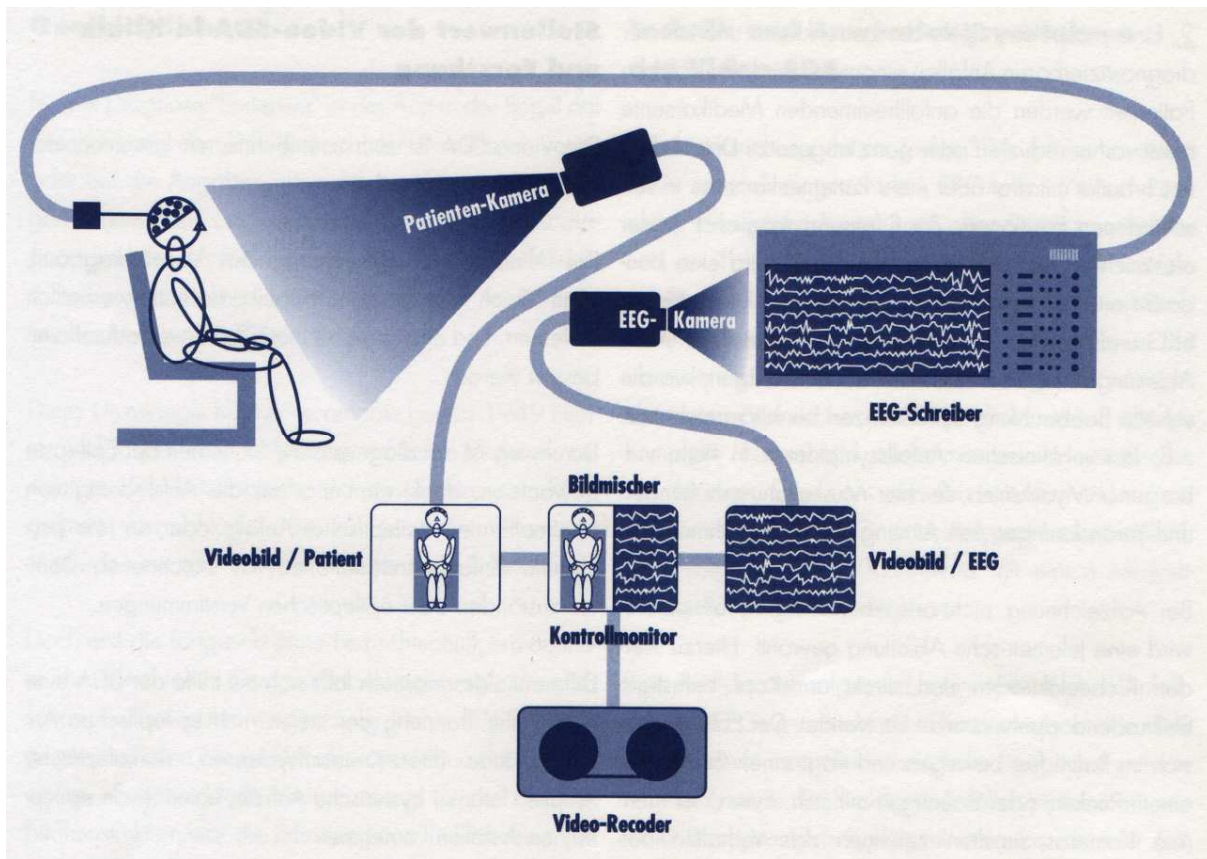
Die klinische, phänomenologische Anfallsdiagnostik kann durch die Fernseh-Doppelbildtechnik wesentlich verfeinert, und eine zielgerichtete Therapie dadurch verbessert werden.

Durchweg ist die diagnostische Sicherheit bei Epilepsie gewachsen, denkt man u.a. an die Aufdeckung von Minimalformen epileptischer Anfälle oder an rein psychische Anfallsmanifestationen mit besonnenen Dämmerzuständen oder epileptischen Verstimmungen.

Differenzialdiagnostisch lässt sich mit Hilfe der SDA eine verlässliche Trennung der vielen nicht-epileptischen Anfallszustände (Synkopen, dissoziative Anfälle, narkoleptische Anfälle, Tetanie, u.a.m.) von epileptischen Anfällen vornehmen.

Durch eine Vielzahl SDA-dokumentierter epileptischer Anfallstypen, die von einer Nomenklaturkommission der Internationalen Liga gegen Epilepsie videometrisch ausgewertet und systematisch geordnet wurden, konnte die bisherige Klassifikation epileptischer Anfälle revidiert und neu gestaltet werden (1981).

Die Lehre in Epileptologie hat von der heute im klinischen Unterricht selbstverständlichen Nutzung audiovisueller Methoden in besonderer Weise profitiert. So flüchtige Krankheitserscheinungen wie epileptische Anfälle können nun zu Lernzwecken beliebig oft reproduziert werden.



Weiterführende Materialien

- Alving ,J. and Beniczky,S.: Diagnostic usefulness and duration of the inpatient long-term video-EEG monitoring: Findings in patients extensively investigated before monitoring. *Seizure* 18(2009)470-473..
- Bülau, P., Penin, H., Stefan, H.: Der Stellenwert der Video-SDA (Simultane Doppelbildaufzeichnung) in der Anfallsdiagnostik. *Nervenarzt* 57 (1986) 398-404.
- Doose, H.: Das EEG bei Epilepsien im Kindes- und Jugendalter, EEG-Atlas 2002 zu bestellen bei Desitin Arzneimittel, Weg beim Jäger 214, 22335 Hamburg oder www.doose-epilepsy.de
- Kurthen,M.,Burr,W., Elger,C.E.: Das EEG in der prächirurgischen Epilepsiediagnostik In: Zschocke, S.: *Klinische Elektroenzephalographie*, 2.Aufl. Springer, Berlin-Heidelberg 2002, 307-340.
- Penin, H., Köhler, G.-K.: Audiovisuelle Methoden in Neurologie und Psychiatrie. *Fortschr. Med.* 88 (1970) 951-952, 1037-1040.
- Steinhoff,B.J., Schulze-Bonhage,A.: Langzeit-EEG. In: Ebner,A., Deuschl, G. (Hrsg.): *EEG*. Thieme, Stuttgart-New York 2006, 79-83.

Video

Videoatlas of epileptic seizures – classical examples for CD-ROM. Internat. League against epilepsy. The Medical Group, Abingdon/England, 1997.

Epilepsie, die Anfallsformen. Symptomatik - EEG – Klassifikation. Wissenschaftliche Leitung: H. Penin in Zusammenarbeit mit H.E. Boenigk, P. Bülow, W. Christe, H. Stefan. Novartis 1990

Der Film ist im Informationszentrum Epilepsie auszuleihen.

Informationsblätter

- Folgende Informationsblätter behandeln angrenzende Themen: 052, 054,055, 069.

Hinweise

Epilepsie-Zentren und –Ambulanzen, die eine präoperative EEG-Diagnostik anbieten, verfügen in der Regel über Video-Archive von Anfallsaufnahmen. Besonders hingewiesen sei auf das 1965 gegründete, umfangreiche Archiv der Universitätsklinik für Epileptologie Bonn.

Herausgeber: Dt. Gesellschaft für Epileptologie